Aus der I. medizinischen Klinik der Universität
Direktor Geheimrat Professor Dr. Ernst von Romberg
und aus dem
Institut für physikalische Therapie und Röntgenologie der Universität
Vorstand: Professor Dr. G. Böhm.

Hernia diaphragmatica

Inaugural-Dissertation

zur

Erlangung der Doktorwürde in der gesamten Medizin

verfaßt

und einer hohen medizinischen Fakultät

der

Bayer. Ludwig-Maximilians-Universität München

vorgelegt von

Wolfram Otto

aus Berlin.

München 1928

Druck von Gebrüder Memminger Würzburg.

Gedruckt mit Genehmigung der medizinischen Fakultät der Bayerischen Ludwig Maximilians-Universität zu München.

Referent: Professor Dr. Böhm.

R. UNIV.
BIBLIOTHEEK
LEIDEN

Auf medizinischen Kongressen, in Fachzeitschriften und Dissertationen sind Zwerchfellbrüche wiederholt ein Gegenstand der Erörterung gewesen. Das Interesse für dieses Krankheitsbild ist noch gewachsen in den letzten 25 Jahren, seit die Röntgenuntersuchung ein wichtiges diagnostisches Hilfsmittel in der inneren Medizin geworden ist. Auch aus therapeutischen Gründen besteht die Notwendigkeit einer exakten Diagnosenstellung, seitdem es möglich ist, die Zwerchfellücke operativ anzugeben, sie sicher zu verschließen und so einer Inkarzeration vorzubeugen.

Die größte Anzahl der Beobachtungen wurde durch Autopsie bei Operationen und Sektionen gemacht.

Eppinger stellte 1911 auf Grund der Angaben von Lacher, Thoma, Grosser, Kaufmann und eigener Beobachtungen bereits 635 Fälle zusammen, denen Juhl 1919 noch weitere 150 hinzufügen konnte. Durch klinische Untersuchung ist bisher nur ein relativ kleiner Prozentsatz Zwerchfellbrüche diagnostiziert worden.

Die ersten Aufzeichnungen dieser Art finden sich in der Literatur bei Kopp (zitiert nach Leichtenstern), der über je einen Fall von Bowditsch, Diego-Coco und Lindwurm berichtet, bei denen die Diagnose Hernia diaphragmatica am Krankenbett gestellt wurde.

1874 beschrieb Leichtenstern in klassischer Form einen Krankheitsfall mit allen diagnostischen Hilfsmitteln der damaligen Zeit, von denen die meisten noch heute Gültigkeit haben. In der vorröntgenologischen Aera sind ferner noch die Arbeiten von Naumann (1889) und Abel (1894) zu nennen. Für ein Krankheitsbild, das Hirsch 1900 als Hernia diaphragmatica publizierte, glaubten Hildebrandt und Hess (1905) den Beweis einer Eventratio bringen zu können. 1912 kam der Patient ad exitum und die Autopsie ergab einen Hochstand des Zwerchfells bis zur 2. Rippe. Eine von Widenmann beschriebene Hernia diaphragmatica stellte sich bei der Operation von Glaser ebenfalls als Eventratio heraus (nach Juhl).

Über die durch Kriegsverletzungen entstandenen Zwerchfellbrüche orientiert eine Arbeit von Schloßmann. In der neueren Zeit bringen eine ausführliche Zusammenstellung der

Röntgenliteratur über Hernia und Eventratio diaphragmatica die Arbeiten von Aßmann und Gläßner. Pathologisch-anatomisch interessant ist eine Veröffentlichung von Oberndorfer. Auf weitere ausführliche Mitteilungen komme ich noch im Laufe der Arbeit zu sprechen. Außerdem finden sich zahlreiche kurze Notizen in den Fachzeitschriften und Kongreßberichten, so daß etwa 20 % aller veröffentlichten Zwerchfellbrüche — jetzt weit über 1000 — in vivo richtig diagnostiziert wurden.

Es erscheint deshalb wünschenswert, zusammenfassend das Gebiet der Zwerchfellhernien zu behandeln. Wir sind in der Lage über zwei neue Fälle, deren Diagnose klinisch mit Sicherheit gestellt werden konnte, zu berichten. Die Mitteilungen stützen sich auf eigene Beobachtungen und auf der mir in gütiger Weise gestatteten Einsicht in die Krankengeschichten.

1. Fall: K. H., 30 Jahre alt, Krankenpflegerin, Vater an Lungenleiden, 10 Geschwister an unbekannter Ursache gestorben; Mutter und 7 Geschwister gesund.

Mit vier Jahren wurde Patientin von einem leeren Fuhrwerk überfahren. Näheres über den Unfall kann sie nicht berichten. Spätere Beschwerden bestanden nicht. 1923 extrauterine Gravidität, die operativ beseitigt wurde. Im übrigen war Patientin stets gesund und arbeitsfähig. Menarche mit 23 Jahren, Menses alle 4 Wochen, regelmäßig, in normaler Stärke. Infectio veneria negatur.

Der Beginn der jetzigen Erkrankung fällt auf den 11. 9. 26. Patientin war in Ausübung ihres Berufes (Krankenpflege) im Begriff, eine gelähmte Kranke im Bett hochzuheben, als ein plötzlich auftretender, intensiver stechender Schmerz in der linken Brustseite sie zwang, die Kranke ins Bett zurückfallen zu lassen. Sie hatte das Gefühl, als ob dort etwas „gerissen" sei. Da die Schmerzen bis zum Abend nicht abnahmen, ließ sie sich in ein Krankenhaus aufnehmen. Dortige Diagnose: Muskelzerrung; Therapie: heiße Sandsäcke, Fangopackungen. Darauf Besserung nach 4 Tagen und Entlassung mit 3 bis 4 Wochen Schonung.

Die Schmerzen vergingen fast völlig, dabei fühlte sich die Patientin dauernd müde und matt. Es stellte sich neuerdings fortwährendes Stechen in der linken Brustseite ein. Nach den Mahlzeiten trat Druckgefühl in der Magengegend, Atemnot, bläuliche Verfärbung der Lippen und Herzklopfen ein, Beschwerden, die sich nur durch Einnahme kleinerer Mahlzeiten etwas

besserten. Kein Erbrechen, Stuhl angehalten oft in Abständen von mehreren Tagen. Ein konsultierter Spezialarzt für Magenleiden stellte durch klinische Untersuchung Luft- und Flüssigkeitsansammlung im linken Thorax fest, den von ihm erhobenen röntgenologischen Befund vermochte er nicht recht zu deuten und überwies Patientin der medizinischen Klinik.

Befund bei der Aufnahme ins Krankenhaus am 9. 2. 26:

1,64 cm große, 46,5 kg schwere, etwas infantile Patientin in herabgesetztem Kräfte- und Ernährungszustand. Haut und sichtbare Schleimhäute gut durchblutet, bei der Aufnahme keine Zyanose, keine Oedeme. Temp. 37,9. Reflexe sehr lebhaft.

Der Thorax ist vorne links stärker gewölbt als rechts (Umfang L 41 cm, R 39,5 cm). Der linke Rippenbogen springt stärker hervor.

Perkussion (Plessimeter und Stäbchen): Spitzenfelder rein. Lungengrenzen: R. U. V. 6. Rippe } gut verschieblich.
R. U. H. 11. Dornfortsatz }
Links hinten Dämpfung, beginnend ein Querfinger unter der spina scapulae, ab angulus absolute Dämpfung. Die obere Grenzlinie dieser Dämpfung verläuft ungefähr horizontal bis zur hinteren Axillarlinie und fällt dann steil ab. Tympanitischer Klopfschall besonders L. U. V. und seitlich, während der Untersuchung — im Sitzen und Liegen — in der Höhe wechselnd.

Auskultation: Überall reines, im Bereich der Dämpfung stark abgeschwächtes Bläschenatmen. Stimmfremitus im Bereich der Dämpfung stark abgeschwächt, im Bezirk der Tympanie aufgehoben.

Herz: Spitzenstoß an normaler Stelle nicht fühlbar, dafür fühlt man links neben dem Sternum im 5 IKR. den Herzschlag. Perkussion: Links neben dem Sternum nur relative Dämpfung bis zur Parasternallinie.

Rechts neben dem Sternum absolute Dämpfung, die bis 3,5 cm rechts der Medianlinie reicht, rechte Grenze der relativen Dämpfung in der Parasternallinie. Obere Grenze der relativen Dämpfung 3. Rippe, der absoluten 4. Rippe. Auskultation: Töne rein, am lautesten hörbar R. U. neben dem Sternum am Rippenbogenansatz. Puls 90, Aktion regelmäßig. Blutdruck nach R. R.: 120/70.

Abdomen: Vom Nabel bis zur Symphyse eine ca. 1 cm breite reaktionslose Operationsnarbe, die sich beim Pressen nicht vorwölbt. Im übrigen ohne Besonderheiten.

Der Urin ist frei von Eiweiß und Zucker, Sediment ohne Befund.

Gewichtsabnahme nach Angabe der Patientin seit Beginn der Erkrankung ca. 10 kg.

Die klinischen Untersuchungen und Beobachtungen der folgenden Tage hatten noch folgendes Resultat:

Es scheint, daß im Vergleich zu früher der Herzspitzenstoß jetzt auf der rechten Seite des Brustbeins zu fühlen sei. Die Atemfrequenz betrug 38—44 in der Minute. Der linke Thorax hat weiter an Umfang zugenommen und sich besonders am unteren Teil (Rippenbogen) stark vorgewölbt. Bei Änderung der Körperlage — z. B. Umdrehen im Bett — war des öfteren Gurgeln und Plätschern in der linken Brustseite zu hören. Der tympanitische Klopfschall links vom Herzen wechselt in verschiedener Höhe. Neben dem Sternum war tiefer Schall, in den seitlichen Partien höherer Klopfschall bemerkbar.

Auf Grund dieser Befunde und der Anamnese wurde bereits die Wahrscheinlichkeitsdiagnose eines linksseitigen Zwerchfellbruchs gestellt, die durch die nachfolgenden Röntgenuntersuchungen gesichert wurde.

11. 11. 26.: Das Zwerchfell, rechts gehörig verschieblich, links überhaupt nicht differenzierbar. Im unteren Teil der linken Lunge fand sich eine bogenförmige Verschattung, die eine Luftblase mit horizontalem Spiegel abschließt. Lateral von dieser Bogenlinie findet sich eine schmale horizontale Linie, die als Rest des Zwerchfells anzusehen ist. Querverlaufend durch die Lunge am vorderen Ende der 5. Rippe bis zum Schnittpunkt der 2. Rippe mit der Thoraxwand eine schmale Schattenlinie, die bei seitlicher Durchleuchtung im vorderen Teil des Thorax erkennbar ist. Das Herz ist nach rechts und — bei einer Aufnahme im frontalen Durchmesser — nach vorne verzogen. Der Spiegel im unteren Teil der linken Lunge mit darüber liegender Gasblase und bogenförmiger Schattenlinie wird als fundus ventriculi gedeutet.

Es konnte sich demnach nur um einen Zwerchfellbruch oder um einen abnormen Hochstand eines unverletzten Diaphragmas handeln. Letzteres wurde ausgeschlossen durch eine 2. Röntgenuntersuchung am 13. 11. 26, bei der ein Fehlen der Zwerchfellkontur über dem Magen mit Sicherheit festgestellt werden konnte. Bei der Nachdurchleuchtung am Tage darauf fanden sich außerdem Dickdarmschlingen in größerer Ausdehnung in der Brusthöhle.

Zwei der angefertigten Röntgenaufnahmen seien in folgendem wiedergegeben:

Bei der 1. Aufnahme (Kontrastbeifüllung im Stehen) findet sich der Spiegel der Kontrastaufschwemmung in Höhe der 4. Rippe, darunter eine intensive, nicht mehr zu differenzierende Verschattung. Die Magenblase liegt direkt links vom Sternum und reicht lateralwärts bis zur Mitte zwischen Starnalrand und Thoraxwand, nach oben bis zur dritten Rippe.

Die zweite Aufnahme (Beckenhochlagerung) läßt den Magen als längliche Verschattung erkennen, die nach oben bis 2 Querfinger unter die Clavikula reicht und sich lateralwärts bis auf 2 Querfinger der seitlichen Thoraxwand nähert. Das linke Zwerchfell ist nicht zu differenzieren.

In der zweiten Woche der Beobachtung in der medizinischen Klinik gab die Patientin an, stärkere Schmerzen in der linken Seite zu haben. Es wurden ihr deshalb 6 bis 8 kleinere Mahlzeiten am Tage verabfolgt. In den letzten Tagen konnte öfters starke Zyanose der Lippen festgestellt werden. Es wurde der Patientin daher zur Operation geraten. Nach den Erscheinungen bestand die Möglichkeit, daß die Hernie größer wurde, und die Gefahr einer Inkarzeration drohte.

Am 14. 12. 26 wurde die Patientin in der chirurgischen Klinik von Geheimrat Sauerbruch operiert: Nach Resektion der seitlichen Partien der Rippen VIII bis XI in einer Länge von ca. 15 cm sah man in der Brusthöhle den Magen, das Pankreas, Dünndarm, Dickdarm, das große Netz und den linken Leberlappen liegen. Zwerchfellreste waren nur an der vorderen und seitlichen Thoraxwand festzustellen. Es gelang, den Bruchinhalt zu reponieren und die Bruchpforte zu verschließen.

Nach einem über 2 Monate dauernden Krankenhausaufenthalt — ein Empyem verzögerte die Heilung — konnte die Patientin völlig wiederhergestellt entlassen werden.

II. Fall: H. A., 33jähriger Brauereiarbeiter, dessen Familienanamnese außer Tuberkulose einer Tochter keine Besonderheiten bietet. Seit April 1926 klagt Patient über häufigen brennenden Schmerz in der Narbe eines Lungenschusses, den er im Mai 1915 durch Gewehrkugelverletzung erhielt. In den folgenden Kriegsjahren hatte er des öfteren Magen- und besonders Darmbeschwerden in der Gegend der linken Flanke und darüber. Medikamentöse Behandlung schuf nur geringe Besserung. Außerdem leidet Patient seit April 1926 an Nachtschweißen und fühlt sich so matt, daß er seine Arbeit nicht mehr verrichten kann. Infectio veneria negatur.

Befund bei der Aufnahme ins Krankenhaus am 15. 1. 27:

Mittelgroßer, hagerer, 1,68 cm großer, 50 kg schwerer Patient in mäßigem Kräfte- und Ernährungszustand. Haut und sichtbare Schleimhäute nur schwach durchblutet. Keine Zyanose, keine Dyspnoe. Temperatur normal, Reflexe lebhaft. Thorax: lang, schmal, gleichmäßige Atemexkursionen. An der linken seitlichen Thoraxwand, eine Handbreit links von der Brustwarze entfernt, findet sich eine kirschgroße, reaktionslose Narbe (Einschuß), eine zweite Narbe von derselben Beschaffenheit auf der selben Thoraxseite in Höhe des processus spinosus des 2. Lendenwirbels 4 Querfinger entfernt von der Wirbelsäule (Ausschuß). Bei Druck auf einen ungefähr handtellergroßen Bezirk unter der erstgenannten Narbe gibt Patient Schmerzen im Thorax an, als ob „sich dort etwas zusammenziehe".

Lungengrenzen: vorn (6. Rippe) } links hinten nur mäßig
hinten (11. Brustwirbel) } verschieblich.

Perkussion: Hinten links oben Schallverkürzung bis zum angulus scapulae, unten durchschlagbare Dämpfung mit lateral abfallender Grenze, gelegentlich in diesem Bezirk Tympanie. Über der rechten Lungenspitze Schallverkürzung bis zur spina scapulae.

Auskultation: Überall reines, im Bezirk der Dämpfung stark abgeschwächtes Bläschenatmen.

Herzgrenzen:	R.	O.	L.
relativ:	rechter Sternalrand.	3. Rippe.	8 cm.
absolut:	linker Sternalrand.	4. Rippe.	6 cm.

Die Herztöne sind rein, leise, an normaler Stelle hörbar. Herzaktion regelmäßig, Puls 82. Blutdruck nach R. R. 128/82 Abdomen weich, Resistenz oder Druckempfindlichkeit nicht vorhanden. Leber und Milz sind nicht vergrößert. Urin ohne Besonderheiten. Im Sputum sind keine Tuberkelbazillen nachweisbar.

Auf Grund der Vorgeschichte und des Befundes wurde eine Tuberkuloseerkrankung der Lunge vermutet. Die Beobachtung ergab folgendes Resultat:

Lungenaufnahme am 19. 1. 27. Das linke Zwerchfell ist hochgezogen, so daß es 2 Querfinger über der normalen Höhe steht, es bewegt sich nur in der medianen Partie. In den lateralen unteren Teilen der Lunge zieht von der Herzspitze eine diffuse streifige Verschattung, die breitbasig dem Zwerchfell aufsitzt und nach der lateralen Thoraxwand bis zum angulus

inferior scapulae reicht. Innerhalb dieser Verschattungszone ist eine ungefähr walnußgroße Aufhellung, die ihr unteres Ende am linken Ventrikel findet, nach außen oben verläuft und am Schnittpunkt der achten und vierten Rippe abschließt. Die Hilus beiderseits stark ausgeprägt. Mehrere fleckenförmige Trübungen finden sich im mittleren Teil des linken 2. IKR. Die linke Spitze ist diffus verschattet, auf der rechten Seite Vermehrung der Zeichnung (siehe Bild III). Am rechten Zwerchfell normaler Befund.

22. 1. 27. Magendarmuntersuchung: Die untere Partie des Magens ist breit gefüllt, im oberen Teil findet sich eine starke Gasblase, die aber nicht über das Zwerchfell hinausreicht. Im unteren Teil der linken Lunge sind eine Reihe kleinerer und größerer Aufhellungsbezirke mit dazwischen gelegenen streifigen Schatten.

29. 1. 27. Breieinlauf in Beckenhochlagerung: Schmale Füllung des Colon ascendens, breite Füllung im Colon transversum. Handbreit unterhalb der Flexura Coli sinistra starke Einschnürung im Colon transversum und descendens. Der obere Teil der Flexur ist stark gefüllt und ragt in das Lungenfeld hinein. Bei einer sagittalen Aufnahme im Stehen sieht man eine deutliche Abschnürung unterhalb der linken Flexur, die über das Zwerchfell hinausgeht und handbreit in das linke Lungenfeld hineinragt, ebenso bei Frontalaufnahme (Bild IV), wobei noch eine pilzhutartige Ausbreitung der Flexur oberhalb der Einschnürung zu beobachten ist.

Nach diesen Beobachtungen war ein aktiver Lungenprozeß nicht wahrscheinlich, dagegen zeigten Röntgenaufnahmen deutlich das Bild einer Zwerchfellhernie, deren Ätiologie in der Schußverletzung im Mai 1915 zu suchen ist, und deren Inhalt die linke Flexur und die benachbarten Dickdarmteile sind. Der Magen oder ein Teil desselben als Bruchinhalt konnte ausgeschlossen werden.

Die vom Patienten angegebenen Schmerzen im linken Thorax deuten auf bestehende Verwachsungen hin. Eine operative Beseitigung der Hernie wurde vom Patienten abgelehnt, er verließ nach dreiwöchentlicher Beobachtung das Krankenhaus.

Bei einer Nachuntersuchung, die ein Jahr später stattfand, wurde der gleiche klinische Befund erhoben. Die Schmerzen im linken unteren lateralen Teil des Thorax haben zugenommen und belästigen ihn oft sehr stark. Zeitweilig, auch in

Ruhe, treten Atemnot und Zyanose auf. Trotzdem will Patient von einer Operation nichts wissen.

Wie schon eingangs erwähnt, ist es für die Therapie besonders wichtig, eine exakte Diagnosenstellung und damit eine Trennung nach anatomischen Gesichtspunkten vorzunehmen. Die Anatomie und Entwicklungsgeschichte des Diaphragma beschreibt Braus ausführlich und bringt im Zusammenhang damit die Möglichkeiten einer Zwerchfellhernie. Eine Abbildung bei Sauerbruch (Chirurgie der Brustorgane II S. 685, Verlag Springer, Berlin) gibt eine schematische Übersicht der physiologischen Spalten des Zwerchfells, die zuweilen zur Bruchbildung führen. In der Reihenfolge der Häufigkeit hat Sultan sie zusammengestellt:

1. Lücke im Zentrum tendineum,
2. Spalte zwischen hinterem unterem Abschnitt des muskulösen Teiles des Zwerchfells,
3. Spalte zwischen Pars sternalis und costalis (Foramen Morgagni),
5. Foramen oesophageum,
5. Spalte zwischen Pars lumbalis und costalis (Bochdalek),
6. Durchtrittstelle des Trunkus symphaticus.

Die Durchtrittsstelle der großen Gefäße kommt nach Struppler als Bruchpforte nicht in Frage.

Wie bei anderen Hernien unterscheidet man auch bei Zwerchfellbrüchen wahre und falsche. Bei der Hernia diaphragmatica vera ist eine Lücke im muskulösen oder tendinösen Teil des Zwerchfells vorhanden, während die beiden serösen Überzüge (Pleura und Peritoneum) erhalten sind. Bei der Hernia diaphragmatica spuria handelt es sich nicht allein um eine Lücke im Zwerchfell, sondern auch um einen Defekt der Pleura bezw. des parietalen Blattes des Peritoneums. In beiden Fällen, die angeboren und erworben vorkommen können — nach einer Statistik von Grosser ist jede 2. Zwerchfellhernie erworben — kommt es infolge des intraabdominellen Druckes zu Ausstülpungen der Bauchorgane in die Brusthöhle. In unserem ersten Fall lagen verschiedene Bauchorgane frei in der Brusthöhle (siehe Operationsbefund), im 2. würde die Autopsie ebenfalls das Bild einer Hernia diaphragmatica spuria zeigen, denn die Röntgenaufnahmen — besonders Bild IV in frontaler Richtung — lassen einen anderen Schluß nicht zu.

Was die Häufigkeit der an einer Zwerchfellhernie beteiligten Bauchorgane betrifft, so läßt sich eine Zusammenstellung verschiedener Statistiken von Rom dahin zusammenfassen,

daß in 956 Fällen als Bruchinhalt einer Hernia diaphragmatica gefunden wurde: Der Magen in 562, das Colon in 532, Dünndarm 352, Netz 289, Milz 256, Leber 182, Pankreas 98, Duodenum 83, Coecum 55, linke Niere in 7 und rechte Niere in 4 Fällen. Auffallend dabei ist die relativ häufige Beteiligung des Netzes. Rochs sagt dazu: Bei Eingeweideprolaps in die Brusthöhle nach Zwerchfelltraumen fällt das Netz fast regelmäßig vor, gleichsam ein Leitband für die angehefteten Organe.

Breitner bespricht ausführlich neben Symptomen und Behandlung den Einklemmungsmechanismus: „Ist das Zwerchfell an einer Stelle derartig verletzt, daß ein Prolaps des Magens in den Thorax möglich ist, so tritt dieser unmittelbar nach der Verletzung ein und bleibt dauernd bestehen. Der Prolaps kann ein partieller (Littresche Magenhernie) oder ein Totalprolaps sein, letzterer ist stets mit einer Drehung um seine Längsachse verbunden. Die erste Torsion bedingt an und für sich noch keine Occlusion. Erst die 2. Drehung um die Vertikalachse des Magens durch eine gewaltsame Lageänderung oder infolge körperlicher Anstrengung führt zum völligen Verschlusse."

Symptome der Verlagerung von Baucheingeweiden können aber auch bei einer anderen Zwerchfellaffektion auftreten, der Eventratio diaphragmatica. Als Eventratio oder besser Relaxatio (Wieting, nach Sauerbruch) bezeichnet man einen Befund, bei dem es sich nicht um einen eigentlichen Bruch handelt. Das Zwerchfell ist in seiner Kontinuität erhalten; aber seine eine Hälfte, gewöhnlich die linke, außerordentlich dünn und schlaff. Unter dem abdominellen Druck buchtet es sich nach der Brusthöhle sackförmig aus und nimmt in sich die verschiedenartigsten Baucheingeweide auf, die von ihm gewissermaßen wie von einem Bruchsack umgeben werden. Dieser Zustand ist entweder eine angeborene Mißbildung, die öfters mit anderen Entwicklungsanomalien — Hasenscharte, Wolfsrachen, Dreilappung der linken Lunge, in einem Fall (Thoma) multiple Bruchanlagen — einhergeht, oder in anderen wenigen Fällen nach Aßmann anatomisch durch eine Phrenikusschädigung bedingt.

Beltz glaubt allerdings auch an die Erwerbung einer Eventratio diaphragmatica: „Ich kann mir jedenfalls ungezwungen vorstellen, daß durch einen schweren Fall auf die Brust, durch Stoß, Quetschung u. s. w. das Zwerchfell in seiner Funktion so geschädigt werden kann, daß es den ständig wechselnden Druckverhältnissen in seiner Umgebung nicht mehr

den normalen Widerstand entgegensetzen kann, und so, natürlich jenen entsprechend, allmählich ausgebuchtet wird, ohne daß es gleich zu einer Kontinuitätstrennung zu kommen braucht."

Zwerchfellhernien können, wie oben gesagt, angeboren und erworben sein, und zwar kommen alle Variationen von kleinsten Öffnungen des Diaphragmas bis zum völligen Fehlen desselben vor. Ein totaler Defekt ist allerdings nur einmal von Spessa beobachtet worden. Bei einem Teil der angeborenen Zwerchfelldefekte infolge Entwicklungsanomalien kommt das Kind bereits tot zur Welt oder stirbt kurz nach der Geburt. Kleine Defekte können oft bis zum hohen Alter bestehen, ohne irgend welche Symptome zu machen. Manchmal wird die angeborene Lücke durch äußere Einwirkungen vergrößert, um dann plötzlich zu schweren Krankheitserscheinungen zu führen, welche bedingt sind durch die Verlagerung und Beengung der Brustorgane sowie durch Beeinträchtigung der Funktion der Bauchorgane.

In den oben beschriebenen Fällen handelt es sich um erworbene Zwerchfellbrüche. Die Ätiologie des I. Falles ist allerdings nicht ganz klar: Eine Trennung der Zwerchfellkontinuität konnte schon durch den Unfall im 4. Lebensjahr erfolgt sein, wobei das Zwerchfell erst ruckartig gespannt, dann beim Überfahren zerriß. Oder es erfolgte damals nur eine Quetschung des Zwerchfellgewebes, das dann weniger widerstandsfähig wurde und 26 Jahre später unter den Anstrengungen der Bauchpresse beim Heben der schweren Kranken riß (Sauerbruch bei der Demonstation am 14. 12. 26).

In anderen Fällen sind grobe Gewalten von außen, Pufferverletzungen, Sturz aus der Höhe auf Rücken oder Bauch, häufig auch direkte Wirkungen (Stich oder Schuß) die Ursache, wie der zweite Fall beweist. Auch idiopatische (muskulöse) Erkrankungen des Zwerchfells können eine Hernie zur Folge haben.

Im ganzen ist es wohl richtig, eine intra- oder extrauterine Disposition anzunehmen, die dann im Verein mit einer Gelegenheitsursache zum Zwerchfellbruch führte, ausgenommen die durch Stich oder Schuß entstandenen.

Eine große Anzahl der klinischen Erscheinungen geht bereits aus den beiden Krankengeschichten hervor. Sie seien noch einmal kurz zusammengefaßt: Störungen bei und nach selbst geringer Nahrungsaufnahme, Gefühl der Übersättigung und Völle. Auch Beschwerden von Seiten der Lunge und des

Herzens, Atemnot und Beklemmungserscheinungen bei gefülltem Magen deuten darauf hin. Im Zusammenhang mit den erstgenannten Symptomen lassen Stechen und Schmerzen in der Gegend des Diaphragmas, Vorwölbung der betreffenden Thoraxhälfte an die Möglichkeit einer Zwerchfellhernie denken. Schloßmann sagt: Wenn nach einem linksseitigen Brustsleckschuß mit nicht lokalisiertem oder im Bauchraum festgestellten Geschoßsitz sich im Laufe von Wochen oder Monaten Magenbeschwerden einstellen, die anfallsweise sich wiederholen und mit unbestimmten Schmerzempfindungen in der linken Oberbauchgegend einhergehen, so muß an einen chronischen traumatischen Zwerchfellbruch gedacht werden. Robert erscheinen sogar prophylaktische Kontrollnachuntersuchungen aller in Frage kommenden Brust- und Bauchverletzungen in weitesten Grenzen quoad Herniam diaphragmaticam traumaticam geboten.

In einem von Struppler beschriebenen Fall war gurrendes und plätscherndes Geräusch (Succussio Hippocratis) 15 bis 25 Minuten nach der Mahlzeit zu beobachten, dieselben Erscheinungen traten auch bei unserem ersten Fall nach Änderung der Körperlage auf. Als besonderes Symptom sei die erstmalig von Leichtenstern beobachtete und beschriebene Dysphagia paradoxa noch erwähnt: Er versteht darunter die Erscheinung, daß große Brocken leicht in den Magen gelangen, kleinere gekaute Bissen dagegen über der Cardia liegen bleiben und schweres Drücken verursachen. Dieses merkwürdige Symptom fand in dem Leichtenstern'schen Falle seine Erklärung bei der Sektion: Dadurch nämlich, daß der Oesophagus durch das Foramen oesophageum eintretend, sich sogleich wieder hakenförmig noch oben bog, um durch die unmittelbar vor dem For. oesophageum gelegene abnorme Zwerchfellöffnung in die Brusthöhle zur Cardia des Magens zu treten, — dadurch konnte ein großer Bissen, von der Peristaltik des Oesophagus kräftig vorwärts geschoben, leichter durch diese Passage hindurchgepreßt werden als breiige gekaute oder zu kleine Bissen.

Allard publizierte 1920 ein neues Symptom, auf Grund dessen er in seinem Falle die Diagnose stellte: Ein junger Mann erkrankte vor 5 Tagen plötzlich mit Erbrechen und kolikartigen Schmerzen in der linken Oberbauchgegend. Er erbrach einen Stauungsinhalt, der zur Ausheberung und nachfolgender Spülung veranlaßte, wobei es auffiel, daß der Magen trotz freier Sondenführung nur einen mäßigen Inhalt hatte. In kurzer Zeit war der Magen saubergespült, mehrere Stunden darauf erfolgte

wieder Erbrechen. Da der mit der Speiseröhre verbundene Magen vorher leer gespült war, der neu erbrochene Inhalt dem alten glich, nicht fäkulent war (also nicht aus dem Darm stammte), mußte sich ein Reservoir befinden, das in diesem Fall ein Teil des Magens war, der durch eine Hernia diaphragmatica eingeklemmt war. Eine Röntgendurchleuchtung bestätigte die Diagnose. Ferner ist an dieser Stelle der Vollständigkeit halber noch die schon öfters in anderen Arbeiten zitierte Erscheinung der paradoxen Verschieblichkeit der Bauchorgane bei der Atmung zu nennen. Hierunter wird ein Aufwärtssteigen der Bauchorgane bei der Inspiration verstanden, was sich nach Herz darauf zurückführen läßt, daß der Bruchinhalt durch den bei der Inspiration verstärkten negativen Druck im Thorax angesaugt wird und weiter durch die Bruchpforte tritt. Allerdings ist auch beobachtet worden, daß bei Verwachsungen zwischen Bruchrand des Zwerchfells und Bauchorganen diese zusammen mit dem Diaphragma bei der Inspiration tiefer treten (Aßmann).

Bei der klinischen Untersuchung wird die Diagnose nahegelegt durch Dämpfung oder tympanitischen Schall im unteren Teil der betreffenden Lungenseite, wo dann oft das Atemgeräusch stark abgeschwächt oder aufgehoben ist; Erscheinungen, deren Höhe bei der Untersuchung, bei Lageveränderungen und zu verschiedenen Tageszeiten wechseln können (vergleiche Fall I). Im Zusammenhang sei noch die Verschiebung des Herzens und des Mediastinums nach der gesunden Seite erwähnt, die sowohl bei Hernia wie Eventratio beobachtet wurde.

Doch selten ist auf Grund der klinischen Symptome allein die richtige Diagnose einer Zwerchfellhernie gestellt worden, wie bereits am Anfang gesagt wurde. Denn nur in wenigen Fällen sind sie so deutlich ausgeprägt wie in dem beschriebenen Fall I. Die Röntgenuntersuchung hatte nur die Möglichkeit einer Relaxatio auszuschließen, Fall II wurde erst durch die radiologische Untersuchung diagnostiert. So ist in 95 % aller ausführlich oder in Tagungsberichten genannten Fälle der in vivo diagnostizierten Zwerchfellbrüche die Angabe zu finden: Die mutmaßliche Diagnose Hernia diaphragmatica wurde durch die Röntgenuntersuchung gesichert oder erst vor dem Röntgenschirm wurde eine Zwerchfellhernie erkannt, an deren Möglichkeit bei der klinischen Untersuchung garnicht gedacht worden war.

Da selbst vor dem Röntgenschirm Hernia und Relaxatio diaphragmatica oft nicht leicht auseinanderzuhalten sind, sollen

deren Unterschiedsmerkmale, wie sie Becker zusammenstellte, folgen.

1. Gestalt der linksseitigen Thoraxabdomenlinie: bei Hernia unregelmäßige, stufenförmige, zum Teil unscharfe, durch gitterartige Schattenlinien ersetzte Begrenzung, bei Relaxatio eine dem normalen Zwerchfell ähnliche, höher als normal stehende, scharfe, kuppelförmige Bogenlinie.
2. Verhalten der Grenzlinie bei der Respiration: bei Hernia inspiratorische paradoxe Verschieblichkeit, bei Relaxatio normal gerichtete, jedoch in der Exkursion eingeschränkte Verschieblichkeit.
3. Verhalten der Grenzlinie bei Brusttieflage nach Füllung des Magens und Darmes mit Wismut: bei H. hochgradige Verlagerungs- und Dehnungsmöglichkeit, dabei gleichzeitig wechselnde Gestaltsveränderung, bei R. beschränkte Dehnungs- und Verlagerungsmöglichkeit, dabei gleichbleibende Kuppelform.
4. Verhalten der Grenzlinie nach CO_2 — Aufblähung des Magens: Bei H. ausgedehnte, fast unbeschränkte Dehnung lungenwärts, dabei wieder Formveränderung, bei R. beschränkte Dehnung der Bogenlinie, dagegen Entfaltung der Pars pylorica und Überwindung des Abdominaldruckes, dabei gleichbleibende Form der Grenzlinie.
5. Lage der Lungen im Abdominalraum: Bei H. Durchscheinen der Lungenzeichnung durch die Magenblasenaufhellung, bei R. kein Durchscheinen selbst bei stärkster CO_2 — Aufblähung.

Ziegler spricht von sicheren und unsicheren röntgenologischen Zeichen, die für die Differentialdiagnose zwischen Hernia und Relaxatio diaphragmatica in Betracht kommen. Als sicheres Zeichen für eine Hernie führt er an die Sichtbarkeit des Zwerchfellschattens, als unsicheres eine Stufenform des Grenzschattens, sein auffallender Hochstand und seine Verschieblichkeit; ferner Kaskadenform des Magens, erhebliche Dilatation des unteren Oesophagusschattens und ein erheblicher 4-Stundenrest. Eine Relaxatio beweist nach seiner Ansicht sicher die Verdoppelung des Zwerchfellschattens, als unsicheres Zeichen kommt hinzu ein konstanter Verlauf des Grenzschattens.

Zusammenfassend ist zu sagen, daß nur das Zusammentreffen mehrerer gleichbedeutender Symptome für das eine oder andere Krankheitsbild ausschlaggebend ist. Dabei versäume man nicht, die angegebenen technischen Hilfsmittel —

Kontrastbrei per os oder per rectum, Aufblähung des Magens und Rektums, Beckenhochlagerung — in Anspruch zu nehmen und eine wiederholte Durchleuchtung und zwar in verschiedenen Durchmessern des Körpers anzustellen. Von einer Untersuchung mittels strahlenundurchlässiger Magensonde, angewandt zuerst von Hirsch, dann von Frohmann, Nußbaum und anderen, ist, wie Ziegler schon erwährt, nicht viel zu erwarten, da sie weder für den Patienten sehr schonend, noch für den Untersucher sehr ergiebig ist.

Zur Illustration einer Relaxatio diaphragmatica folgt noch ein Röntgenbild (Nr. V). Aus dem Befund sei nur das linke Zwerchfell herausgegriffen. Es weist einen abnormen Hochstand auf, ist aber unversehrt, wie die Konturen erkennen lassen, und birgt unter sich, deutlich sichtbar, die Magenblase.

Als diagnostisches Hilfsmittel ist noch die Anlage des Pneumoperitoneum in Beckenhochlagerung zu erwähnen. Schlecht und Wels konnten die Diagnose einer Zwerchfellhernie dadurch ohne weiteres stellen, daß die in das Peritoneum eingeblasene Luft auch einen Pneumothorax hervorrief. Hildebrandt und Heß haben eine Methode angegeben (bei Rom erwähnt), nach der durch die Messung der Druckverhältnisse im Magen während der Respiration festgestellt werden soll, ob der Magen oberhalb oder unterhalb des Zwerchfells liege. Die Kurven ergaben in ihrem Fall im Magen normale Druckverhältnisse, insbesondere auf der Höhe der Inspiration positiven Druck, woraus sie den Schluß zogen, daß der Magen nicht in der Brusthöhle liege, sondern eine Relaxatio vorhanden sei.

Neben einer Relaxatio kommt hauptsächlich differentialdiagnostisch in Betracht ein Pneumothorax. Eine Muskelzerrung, wie sie im Fall I angenommen wurde, läßt sich bald ausschließen. Es sind wohl Schmerzen vorhanden, doch bestehen sie nicht wochenlang. Auf die differentialdiagnostisch wichtigen Punkte zwischen Zwerchfellhernie und Pneumothorax hat bereits Leichtenstern hingewiesen. Beide Zustände können nach einem Trauma (Stich, Schuß, Kontusio) bei freibeweglicher Lunge auftreten. Dann aber ist der Pneumothorax regelmäßig sofort total an der ganzen betreffenden Brustseite. Beiden gemeinsam kann eine größere Vorwölbung der Thoraxhälfte, Dextrokardie, Respirationsuntätigkeit der betreffenden Seite sein. Ein Pneumothorax, der ebenso häufig rechts wie links vorkommt, resorbiert sich nach einiger Zeit unter Ausdehnung der Lunge oder Exsudation. Bei Plessimeter-Stäbchen-

Perkussion eines Pneumothorax findet man Metallklang in unveränderlicher Klanghöhe. Der Perkussionsschall bei einer Zwerchfellhernie ist bald paukenähnlich, bald hochtympanitisch, bald voll und sonor, bald gedämpft. Dazu kommen infolge der peristaltischen Tätigkeit Volumen- und Lageveränderungen, wie schon öfters gesagt wurde.

Differentialdiagnostisch ist ferner ein subphrenischer Abszeß auszuschließen. Struppler weist ausführlich darauf hin und Rom hat die wichtigsten Punkte wie folgt, zusammengestellt: „Beiden Prozessen gemeinsam ist das Fehlen des Litten'schen Zwerchfellphänomens. Beim subphrenischen Abszeß („Pyopneumothorax subphrenikus") haben wir außer den für Pneumothorax überhaupt charakteristischen Symptomen der Auskultation und Perkussion und Succussionsgeräuschen Aufhebung des Stimmfremitus, respiratorischen Stillstand, Verstrichensein der Interkostalräume, auf der entsprechenden Seite noch eine bedeutende Verdrängung der Leber und Milz nach unten. Diese Verdrängung fehlt bei Hernia diaphragmatica, der Stimmfremitus und respiratorische Verschieblichkeit ist erhalten. Ein sehr wichtiges Unterscheidungsmerkmal liegt in der Verdrängung des Herzens nach rechts, während diese Dextrokardie bei Pyopneumothorax subphrenikus fehlt.

Bei Prozessen der Adhäsivpleuritis, wenn sie links und hochgradig vorhanden, wird das Herz meist nicht nach rechts gedrängt, sondern nach links verzogen. Der Thorax ist nicht vorgewölbt, sondern eingezogen.

Eine Zwerchfellkontur bezw. Zwerchfellhernie kann aber auch vorgetäuscht werden — wie Weil mitteilt — durch Bindegewebszüge in der Lunge, ferner durch Luftansammlung unter dem Zwerchfell, wie sie nach Lufteinblasung in die Tuben stattfindet.

Der Autor berichtet über einen Fall von Pseudolungenhernie, wobei eine subphrenische Ausstülpung des Magens in einem IKR nach Schußverletzung stattfand. Daß eine Zwerchfellhernie kompliziert sein kann mit einem penitrierenden Magengeschwür, lehrt eine Mitteilung von Key.

Rechtsseitige Zwerchfellbrüche waren bis vor kurzem nur den pathologischen Anatomen bekannt, ihr außerordentlich selten vorkommendes Krankheitsbild wird auf die Leber als schützendes Organ zurückgeführt. Erst 1921 wurde von Reich das Röntgenbild einer Hernia diaphragmatica dextra hepatis et parasternalis beschrieben. Die Differentialdiagnose gegen Tumoren der Leber und sonstige Vorwölbungen wurde aus der

Konstanz des Befundes und dem Verhalten des Pneumoperitoneum gestellt. Kurze Zeit darauf publizierte Gläßner einen Fall als Eventratio diaphragmatica, wozu ihn folgende röntgenologische Beobachtung veranlaßte: Es fand sich auf der rechten Seite ein enorm hochstehender Schatten, der sich in zwei Bogenlinien, die synchron mit der anderen Seite sich bewegten, auflösen ließ, Freud und Horner erkannten denselben Fall als Hernie, was durch die Operation bestätigt wurde. Bei einem anderen Fall einer Zwerchfellhernie stieg bei Anlage des Pneumoperitoneum infolge von Verwachsungen keine Luft in die Pleurahöhle. Also muß auch dieses Symptom für die Differentialdiagnose nur mit Vorsicht bewertet werden.

Interessant ist folgende Veröffentlichung von Madinaveitia: Ein 24jähriger Kranker will seit seiner Kindheit Kollern im Leib (in Höhe der rechten Brustwarze) gefühlt haben. Vor 4 Jahren spürte er Beschwerden im rechten Hypochondrium, unabhängig von der Nahrungsaufnahme, die bei rechter Seitenlage gemildert wurden. Der Stuhlgang war oft angehalten. Röntgenologisch konnte in der rechten Brusthöhle das Colon transversum nachgewiesen werden. Perkutorisch wurde tympanitischer Schall in der Lebergegend festgestellt. Ähnlich lag der Fall von Weinberger, bei dem klinisch Dämpfung mit Tympanie und zeitweilig vorhandenen metallischen Schallphänomenen im rechten unteren Thoraxraum bestand. Röntgenologisch wurde die Diagnose gesichert durch Feststellung einer Bruchpforte von der Mitte des rechten Diaphragmas bis zur Wirbelsäule.

Nach der Betrachtung der Aetiologie und Symptomatologie der Zwerchfellhernien erscheint es wichtig, von der Therapie derselben zu sprechen. Alle Autoren sind darüber einig, daß die Kausaltherapie d. h. die Operation mit Reposition des Bruchinhaltes und Verschluß der Zwerchfellücke das Idealste ist. Ob dies auf dem Wege der Laparotomie oder Thorakotomie oder von Brust- und Bauchhöhle gleichzeitig geschieht, hängt von der Lage des Falles ab. Die Wichtigkeit der exakten Diagnosenstellung und die Bedeutung der Röntgenologie für die Untersuchung der Hernia diaphragmatica zeigen die folgenden Worte von Becker: „Wir haben in der Röntgenmethode ein Mittel, das in Frage der Differentialdiagnose zwischen Hernia und Eventratio diaphragmatica bei eingehender exakter Untersuchung in den meisten Fällen zum Ziele führt. Durch die Röntgenuntersuchung sind wir aber auch im Stande, in vivo uns über Lage und Größe der Zwerchfellücke und über Ver-

lagerungsart des Magens und der Därme zu orientieren und so dem eventuell heranzuziehenden Operateur wichtige Wegweiser für seinen Eingriff in die Hand zu geben." Die Prognose der Hernia diaphragmatica ist von den einzelnen Autoren von verschiedenen Gesichtspunkten aus beurteilt worden: Schloßmann stellt eine Mortalität von 50 % aller Zwerchfellhernien fest. Die schlechteste Prognose bieten die Fälle der inkarzerierten Zwerchfellbrüche, deren Mortalität 73 % beträgt. Bei alleiniger Berücksichtigung der operierten Fälle berichten mehrere Statistiken 50 bis 85 % Heilung nach Anwendung der Kausaltherapie. Deshalb liegen die günstigsten Chancen in der Frühoperation, sobald die Diagnose feststeht.

Zum Schluß der Arbeit ist es mir eine angenehme Pflicht, Herrn Professor Böhm für die Überlassung des Themas und die Übernahme des Referates, der I. medizinischen Klinik für die Erlaubnis der Einsicht in die Krankengeschichten meinen aufrichtigsten Dank auszusprechen.

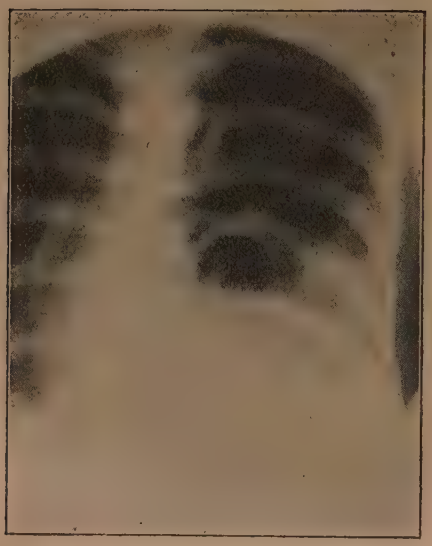

Bild 1.
Fall I. K. H. Hernia diaphragmatica.

Bild 2.
Fall I. K. H. Hernia diaphragmatica.

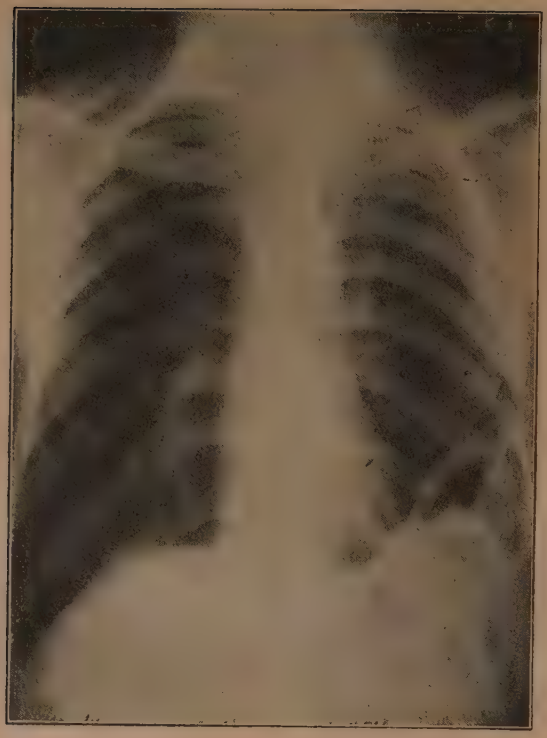

Bild 3.
Fall II. H. A. Hernia diaphragmatica.

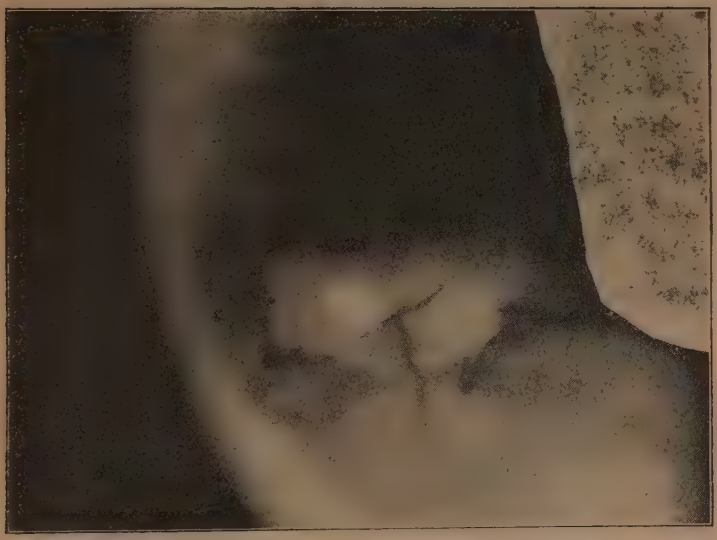

Bild 4.

Fall II. H. A. Hernia diaphragmatica.

Bild 5.
Relaxatio diaphragmatica.

Literatur.

Abel: Verhandl. der Berliner med. Gesellschaft Bd. 24, 1893 p. 18 + 316. Ein Fall von angeborenem, linksseitigem Zwerchfelldefekt mit Hindurchtritt des Magens, des großen Netzes, eines Teiles des Kolon und des Duodenum in die Pleurahöhle.

Aßmann: Fortschritte auf dem Geb. d. Röntgenstrahlen Bd. 26. H. I. — Hernia und Eventratio diaphragmatica. — Röntgendiagnostik, Verlag Vogel Leipzig 1921.

Allard: Hamburger ärztlicher Verein 16. 11. 1920. — Ref.: Deutsche med. Wochenschr. 1921 p. 90.

Becker: Fortschritte auf dem Geb. d. Röntgenstrahlen Bd. 17, 1911. — Röntgenuntersuchung bei Hernia und Eventratio diaphragmatica. 3 neue Fälle; ein Beitrag zur klinischen Diagnose.

Beltz: Münchener med. Wochenschr. Nr. 19, 1910. — Ein Beitrag zur Differentialdiagnose zwischen Hernia und Eventratio diaphragmatica.

Braus: Die Anatomie des Menschen I. Verlag Julius Springer, Berlin 1921.

Breitner: Archiv für klin. Chirurgie 1, Band 117.

Eppinger: Allgemeine und spezielle Pathologie des Zwerchfells, Supplement L zu H. Notnagel: Spezielle Pathologie und Therapie. Hölder, Wien und Leipzig 1911.

Freud und Horner: Fortschritte auf dem Geb. der Röntgenstrahlen Bd. 29 H. 2. — Röntgenologische Differentialdiagnose zwischen Hernia und Eventratio diaphragmatica.

Frohmann: Verein für wissenschaftliche Heilkunde Königsberg (Pr.) 22. 1. 1917. — Ref.: Deutsche med. Wochenschrift 1917 p. 574.

Glaser: Deutsches Archiv f. klinische Medizin Bd. 78, 1903.

Glässner: Fortschritte auf d. Gebiet d. Röntgenstrahlen Bd. 24 H. 3. — Über Eventratio diaphragmatica.

Grosser: Wiener klin. Wochenschrift 1899 Nr. 24. — Über Zwerchfellhernien.

Herz: Münchener med. Wochenschrift 1905 Nr. 40 p. 1925.

Hildebrandt und Heß: Münchener med. Wochenschrift 1905. — Zur Differentialdiagnose zwischen Eventratio und Hernia diaphragmatica.

Hirsch: Berliner med. Wochenschrift 1901 Nr. 11. — Zur klinischen Diagnose der Zwerchfellhernien beim Lebenden.

Juhl: Dissertation München 1919. — Ein Fall von Hernia diaphragmatica. Beitrag zur Kasuistik und Differentialdiagnostik der Zwerchfellhernien.

Key: Zentralblatt f. Chirurgie 1924 Nr. 3. — Fall von Hernia diaphragmatica kompliziert mit penitrierendem Magengeschwür.

Kienböck: Zeitschrift f. klin. Medizin 1907 Bd. 62 p. 321. — Ein Fall von Zwerchfellhernie mit Röntgenuntersuchung.

Lacher: Deutsches Archiv f. klin. Medizin Bd. 27, 1880. — Über Zwerchfellhernien.

Leichtenstern: Berliner klin. Wochenschrift 1874 p. 497, 515, 539, 551. — Zur Diagnose der Hernia diaphragmatica.
Madinaveitia: Zwerchfellhernie des Kolon transversum. — Archivos españolos de enfermedades del aparato digestivo y de la nutricion. 4. Jahrgang 1921 Nr. 1, S. 39—40. — Ref.: Deutsche med. Wochenschrift 1921 Nr. 14.
Naumann: Hygienischer Festband 1889 Nr. 15.
Nußbaum: Medizinische Gesellschaft Leipzig 27. 7. 1920. — Ref.: Münch. med. Wochenschrift 1921 p. 287.
Oberndorfer: Münchener med. Wochenschrift 1918 p. 1426. — Zwerchfellschüsse und Zwerchfellhernien.
Plenk: Wiener klin. Wochenschrift Nr. 15, 1922. — Zur Kasuistik der Zwerchfellhernien.
Reich: Fortschritte auf dem Gebiet der Röntgenstrahlen Bd. 30 H. 5/6. — Über einseitigen Zwerchfellhochstand.
Robert: Deutsche Zeitschrift f. Chirurgie Bd. 147 H. 5 u. 6. — Über Zwerchfellschußverletzungen mit Vorfall von Baucheingeweiden in die Brusthöhle.
Rochs: Berliner klin. Wochenschrift 1917. — Zur Kenntnis der traumatischen Zwerchfellhernien nach Gewehrschuß-Verletzungen.
Rom: Dissertation München 1909. — Ein Fall von Hernia diaphragmatica.
Schlecht und Wels: Fortschritte auf dem Gebiet d. Röntgenstrahlen Bd. 27 H. 3.
Schloßmann: Beiträge zur klin. Chirurgie Bd. 113 1918 p. 670. — Chronische Zwerchfellhernien im Anschluß an Kriegsverletzungen.
Spessa: Memordella soc. med. chir. di Bologna 1 Heft 2.
Struppler: Deutsches Archiv f. klin. Medizin Bd. 70, 1910. — Über den physikalischen Befund und die neueren klinischen Hilfsmittel bei der Diagnose der Zwerchfellhernien.
Sultan: Unterleibsbrüche, München 1901.
Thoma: Virchows Archiv Bd. 88, 1882. — Vier Fälle von Hernia diaphragmatica.
Weil: 15. Tagung d. deutchen Röntgengesellschaft 27.—29. 4. 1924 Berlin. Beiträge zur Zwerchfelldiagnostik. Ref.: Münchener med. Wochenschrift 1924 Nr. 19.
Weinberger: Fortschritte auf d. Gebiet d. Röntgenstrahlen Bd. 25 H 5 p. 381. — Zur Klinik der rechtsseitigen Zwerchfellhernien.
Wiener med. Gesellschaft 30. 3. 1917 Vorstellung einer Zwerchfellhernie. — Ref.: Münchener med. Wochenschrift 1917 p. 624.
Widenmann: Berliner klin. Wochenschrift Bd. 11, 1901 p. 279. — Zur Kasuistik der Zwerchfellhernien am Lebenden.
Ziegler: Deutsche med. Wochenschrift Bd. 46, 1920 p. 1112. — Röntgenbefunde bei Zwerchfellverletzungen und -Erkrankungen.

Lebenslauf.

Am 15. Oktober 1905 wurde ich, Wolfram Paul Otto, als Sohn des damaligen Gerichtsreferendars, jetzigen Amtsgerichtsrates Paul Otto zu Berlin geboren. 1907 wurde mein Vater als Assessor nach Graudenz, ein Jahr darauf als Amtsrichter nach Christburg (Ostpr.) versetzt.

In Christburg besuchte ich die Vorschule von 1911—1914, von 1914—1918 Sexta bis Untertertia der dortigen Realschule mit Privatunterricht in Griechisch und Latein.

1918 kam ich auf die Obertertia des humanistischen Gymnasiums zu Marienburg (Westpr.), wo ich am 10. März 1923 das Zeugnis der Reife erhielt.

Zum S.S. 1923 bezog ich die Universität Würzburg, um Medizin zu studieren und bestand dort die ärztliche Vorprüfung am 24. XI. 1925. S.S. 1926 vertauschte ich die Universität Würzburg mit München und studierte hier bis Ende W. S. 1927/28 mit Ausnahme des Sommerhalbjahres 1927, wo ich noch einmal in Würzburg immatrikuliert war. Am 16. Juni 1928 bestand ich in München die ärztliche Prüfung.